

Melanoma nel bambino da 0 a 12 anni: revisione di 289 casi della letteratura.

Bonifazi E., Bilancia M.*, Berloco A., Ciampo L., De Roma M.R.
Unità di Dermatologia Pediatrica, Università degli Studi di Bari
*Dipartimento di Scienze Statistiche, Università degli Studi di Bari

Riassunto

La rarità del melanoma prepubertario impedisce un'elaborazione statistica dei dati e un confronto con i dati del melanoma nell'adulto. Abbiamo tentato di colmare questa lacuna rivedendo 289 casi della letteratura pubblicati nell'ultimo secolo. Pur tenendo presenti le loro comprensibili lacune, questi dati ci hanno permesso di fare alcune considerazioni. La distribuzione dei casi per anno nei primi 12 anni di vita è uniforme. Il sesso femminile presenta una incidenza di melanoma (54,7%) leggermente più elevata del maschile, similmente al comportamento dell'adulto con melanoma. La distribuzione per sede nei due sessi è diversa dall'adulto: il sesso femminile presenta un più frequente interessamento del tronco (41,56%) rispetto al sesso maschile (30,71%) e un interessamento degli arti inferiori (25,32%) pressoché sovrapponibile a quella del sesso maschile (26,77%); da segnalare anche un prevalente interessamento della testa (27,76%) rispetto all'adulto della nostra casistica (16,63%). Il fattore favorente più importante a questa età della vita, presente in circa un terzo dei casi, è il nevo a cellule nevice congenito, soprattutto quello gigante. Il numero dei deceduti è significativamente influenzato dalla presenza di nevo congenito gigante (70,15%), mentre non è influenzato dall'età, né dal sesso (37,40% nei maschi, 39,24% nelle donne). Il numero dei deceduti è influenzato significativamente dalla presenza di adenopatia satellite (63,40% contro il 6,17% nei casi senza adenopatia).

Parole chiave

Melanoma infantile, nevo congenito gigante, sede del melanoma infantile.

Non è ancora successo che un esperto dermatologo pediatra, anche dopo un terzo di secolo di attività, riesca ad osservare per primo e descrivere un numero di casi di melanomi infantili, tale da poter permettere una valutazione statistica paragonabile con gli ampi dati degli adulti. Per sopperire a questa lacuna abbiamo raccolto 289 casi di melanoma infantile della letteratura, di età compresa tra 0 e 12 anni. Sia pure con tutti i limiti diagnostici più volte discussi da tutti gli Autori che si sono occupati dell'argomento (15), abbiamo confrontato i loro dati clinici con quelli degli adulti, disponibili in numerose casistiche che spesso superano i mille casi, come quella da noi raccolta negli anni 1975-2000 a Bari e su cui riferiamo in questo numero a pag. 143.

Materiale e metodi

Il materiale è costituito da 289 casi della letteratura (131 maschi e 158 femmine), affetti da melanoma maligno, che non avevano compiuto il 13° anno di età. Sono stati esclusi i 5 casi a trasmissione transplacentare (pag.137). Sono anche stati esclusi i casi inseriti in casistiche più o meno ampie, dalle quali non è possibile dedurre dati clinici individuali; queste sono state messe a confronto con l'attuale casistica. I casi con la relativa voce bibliografica e i dati clinici e istopatologici disponibili sono elencati qui di seguito. A parte sono stati elencati 7 casi riportati recentemente in letteratura.

Per tutti i test statistici utilizzati il livello di significatività prescelto è stato $\alpha = 0,05$.

289 casi di melanoma della letteratura di età compresa tra 0 e 12 anni.											
Autore, anno	Età (anni), sesso	Sede	Fattori predisponenti	Tipo	Spessore (mm)	Livello di Clark	Ulcerazione	Estensione	Follow-up mesi	Trattamento	Esito finale
Bolger, 1962	Neon., M	Tronco	NCG	Nodulare	Non det	Non det	SI	Recidiva locale	12	Escissione, Rx	LM
Baader, 1992	Neonato, F	Dorso, natiche	NCG	Non det	Non det	Non det	Non det	Localizzato	36	Escissione	LM
Stromberg, 1979	Neonato, M	Cuoio capelluto	NCG	Foci multipli	Non det	Non det	NO	Distruz. ossea	6	Escissione	LM
Song, 1990	Neonato, M	Cuoio capelluto	Non det	Non det	Non det	Non det	NO	Localizzato	2 ore	Nessuna	DC
Hayes, 1984	Neonato, M	Gamba	NO	Non det	>5	V	Non det	Linfonodi, fegato	70	Esciss., chemio	LM
Stromberg, 1979	Neonato, M	Cuoio capelluto	Non det	Non det	Non det	Non det	Non det	Linfonodi	216	Escissione, linfadnectomia	LM
19), 100), 1987	Neonato, M	Dorso	NCG	Non det	Non det	Non det	Non det	Diffuso, placenta	17 ore	Nessuna	DC
Oldhoff, 1968	Neonato, M	Coscia	NCG discontinuo	Non det	Non det	Non det	SI	Recidiva locale	120	Amputazione	LM
Pratt, 1981	Neonato, M	Cuoio capelluto	Non det	Non det	Non det	Non det	Non det	Linf., scheletro, addome	23	Non det	DC
Prose, 1987	Neon., F	Addome	Non det	Non det	9	V	SI	Localizzato	12	Escissione	LM
32), 1998	19 giorni, F	Dorso	NCG	Non det	Non det	Non det	SI	Metastasi diffuse	24	Non det	DC
Boddie, 1987	Neonato, F	Mano	Nessuno	Nodulare	5,0	IV	SI	Linfon., ascellari, polmone	114	Escissione, rx, dacarbazina	LM
Conu, 1971	7 giorni F	Piede	Non det	Non det	3,5 cm	Non det	Non det	Linfonodi	Non det	Nessuna	Non det
Ishii, 1991	Neon., M	Coscia	Nessuno	Non det	Non det	Non det	Non det	Metastasi diffuse	18	Chemioterapia	DC
Sweet, 1941	Neonato, M	Genitali	NCG	Non det	Non det	Non det	Non det	Metastasi cerebrali	17 giorni	Nessuna	DC
Pack, 1952	Neonato, F	Dorso	NCG, adenoc. rene	Multipli	Non det	Non det	NO	Metastasi cerebrali	192	Non det	DC
Ahmed, 1979	2 settim., M	Tronco	NCG	Non det	Non det	Non det	Non det	Linfonodi	1	Non det	DC
Koyama, 1996	Neonato, F	Cuoio capelluto	NCG	Nodulare	Non det	Non det	Non det	Localizzato	Non det	Diff. rabdomio	LM
Naraysingh 1986	Neonato, M	dorso	NCG	Non det	Non det	Non det	Non det	Fegato	1,5	Innesti cute, trasf. linfociti	DC
Lyall, 1967	Neonato, M	Periung. mano	Nessuno	Non det	Non det	Non det	Non det	Linfonodi	30	Amputazione dito, escissione	LM
Hendrickson, 1981	2 mesi, F	Dorso	NCG	Nodulare multi.	Non det	Non det	NO	Localizzato a deviaz. minima	6	Escissione	LM
Moss, 1986	3 mesi, F	Avambrac.	Non det	Non det	1,5	IV	Non det	Non det	84	Non det	LM
Scalzo, 1997	3 mesi, M	Cuoio cap.	Non det	Borderline	Non det	Non det	Non det	Non det	49	Non det	LM
Coe, 1925	3 mesi, F	Cuoio cap.	Non det	Non det	Non det	Non det	Non det	Linfonodi	2	Non det	DC
Hendrickson, 1981	3 mesi, M	Cuoio capelluto	NCG	Non det	Non det	Non det	Non det	Localizzato	18	Non det	LM

Autore, anno	Età (anni), sesso	Sede	Fattori predisponenti	Tipo	Spessore (mm)	Livello di Clark	Ulcerazione	Estensione	Follow-up mesi	Trattamento	Esito finale
Trozak, 1975	4 mesi, M	Guancia	Nessuno	Non det	Non det	IV	Non det	Linfonodi	240	Non det	LM
Workman, '92	4 mesi, F	Natica	NCG	Nodulare	Non det	Non det	Non det	Localizzato	60	Non det	LM
Wu, 1997	4 mesi, M	Tronco	NCG	Non det	Non det	Non det	Non det	Metastasi addome, cervello	1	Non det	DC
Hendrickson, 1981	7 mesi, M	Cuoio cap, guancia	NCG	Non det	Non det	Non det	Non det	Recidiva locale	29	Escissione	LM
Ruiz-Maldonado, 1992	8 mesi, F (cp)	Tronco	NCG	Non det	Non det	Non det	Non det	Metastasi diffuse	Non det	Escissione chemioterapia	DC,
Wu, 1997	9 mesi, F	Brac., volto, tronco, natica	NCG	Non det	Non det	Non det	Non det	Linfonodi, polmone, pleura, pelvi	12	Escissione, chemioterapia	DC
Quaba, 1986	10 mesi, F	Tronco	NCG	Nodulare	Non det	Non det	Non det	Metastasi diffuse	12	Non det	DC
Kato, 1989	1, F	Subungue. piede	Pigmentaz. ungueale a 6 m.	In situ	Non det	Non det	Non det	Localizzato	24	Escissione	LM
Spatz, 1996	1, M	Cuoio cap.	NCG	Non det	1,8	III	NO	Localizzato	60	Non det	LM
Spatz, 1996	1, M	Cuoio cap.	NCG	Superfic.	4,8	III	SI	Localizzato	78	Non det	LM
Strojan, 2000	15 mesi, F	Cuoio cap.	NCG	Nodulare	27	IV	SI	Linfonodi, polmoni	5	Escissione	DC
Brandt, 1956	14 mesi, M	Tronco	NCG	Non det	Non det	Non det	Non det	Metastasi braccio dx, pelvi	8	Escissione, rx	DC
Penman, 1971	15 mesi, M	Cuoio capelluto	NC multipli	Non det	Non det	Non det	Non det	Linfonodi, scheletro	13	Escissione, radio, chemioterapia	DC
Mensi, 1966	16 mesi, M	Dorso	NCG	Non det	Non det	Non det	Non det	Diffuso	20 giorni	Nessuno	DC
Brandt, 1956	14 mesi, M	Cuoio cap.	NCG	Non det	Non det	Non det	Non det	Metastasi polmone	6	Esciss. parz., rx	DC
Schultz, 1961	17 mesi, F	Dorso, collo spalla, petto	NCG	Non det	Non det	Non det	Non det	Metastasi diffuse	10	Non det	DC
35), '55	18 mesi	Dorso	NCG	Non det	Non det	IV	NO	Linfonodi, metastasi	6	Chemioterapia	DC
54), '74, 48), '81	F										
Flemming, 1985	21 mesi, M	Guancia	Nevo acquisito		4,3	V	SI	Localizzato	24	Escissione	LM
Chun, 1993	22 mesi, M	Pianta	Nevo congenito	Non det	Non det	Non det	Non det	Localizzato	72	Escissione	LM
Bartoli, 1994	2, F	Spalla	Non det	Non det	Non det	Non det	Non det	Linfonodi	62	Escissione linfad	LM
Bartoli, 1994	2, M	Gamba	Non det	Non det	Non det	Non det	Non det	Metastasi multiple	4	Linfad. chemiotet.	DC
Ruiz-Maldonado, 1992	2, F (c.p.)	Cuoio capelluto	NCG	Non det	Non det	Non det	Non det	Metastasi diffuse	24	Escissione, chemioterapia	DC
46), '96	2, F	Palpebra	Non det	Nodulare	5,6	Non det	Non det	Non det	10	Escissione	LM
Spatz, 1996	2, F	Cuoio cap.	NO	Non det	3	IV	SI	Non det	24	Non det	LM
Barnhill, 1995	2, F	Braccio	NO	Non det	7,85	IV	Non det	Linfonodi	36	Non det	VM
Kato, 1989	2, F	Subungue-ale. mano	Pigment. ung. ad 1 anno	In situ	Non det	Non det	NO	Localizzato	24	Escissione	LM
Malec, 1977	2, F	Perineale	NCG tronco	Nodulare	Non det	Non det	NO	Metastasi diffuse	14	Escissione	DC
Saksela, 1968	2, F	Dorso piede	Non det	Non det	Non det	Non det	Non det	Linfonodi	120	Esciss., linfad. radioterapia	LM
Wu, 1997	2, F	Pianta alluce	NO	Non det	1,5	Non det	Non det	Localizzato	137	Escissione	LM

Autore, anno	Età (anni), sesso	Sede	Fattori predisponenti	Tipo	Spessore (mm)	Livello di Clark	Ulcerazione	Estensione	Follow-up mesi	Trattamento	Esito finale
46), '96	2, M	Guancia	Non det	Nodulare	3,7	Non det	Non det	Localizzato	60	Escissione	LM
Skov-Jensen, 1966	2, M	Coscia	Non det	Non det	Non det	Non det	Non det	Linfonodi	60	Escissione, radioterapia	LM
Vennin, 1985	2, M	Tronco	NCG	Non det	Non det	Non det	Non det	Meta. ascellari, pleuriche	3	Linfaden., chemioterapia	DC
Fish, 1966	2, M	Tronco	NCG	Non det	Non det	Non det	NO	Linfonodi	2	Esciss., linfaden. chemioterapia	DC
Padilla, 1988	2, F	Inguine	NCG	Non det	2,5 cm	V	SI	Linfonodi, fegato	13	Esciss., chemiot., interferon	DC
Williams, 1954	2, F	Braccio	NCG	Non det	Non det	Non det	Non det	Metastasi	8	Non det	DC
McGovern, '63	2, M	Guancia	Non det	Non det	Non det	Non det	Non det	Localizzato	48	Non det	LM
Pratt, 1981	2, M	Volto	Non det	Non det	Non det	Non det	Non det	Localizzato	102	Esciss., radioter.	LM
Hendrix, 1954	2, M	Lombo-sacr.	NCG	Non det	Non det	Non det	Non det	Linfonodi	3	Escissione	DC
Yagawa, 1955	2, F	Dorso	NCG	Non det	Non det	Non det	Non det	Linfonodi	7	Non det	DC
Lartigau, 1995	2,3/M	Ginocchio	Non det	Non det	0,85	V	Non det	Linfonodi	267	Escissione	LM
Truax, 1953	2,5 M	Cuoio capelluto	NCG	Non det	Non det	Non det	Non det	Linfonodi	12	Escissione, linfaden. tot.	DC
46), '96	3, F	Braccio	Non det	Non det	7,3	Non det	Non det	Non det	42	Escissione	LM
46), '96	3, F	Guancia	Non det	Nodulare	7,8	Non det	Non det	Linfonodi	18	Escissione	LM
46), '96	3, F	Natica	Non det	Non det	6,7	Non det	Non det	Non det	48	Escissione	LM
46), '96	3, F	Guancia	Non det	Nodulare	4,0	Non det	Non det	Non det	18	Escissione	LM
Barnhill, 1995	3, F	Mano	NO	Non det	2,5	IV	Non det	Non det	Non det	Non det	PF
Lerman, 1970	3, F	Cuoio cap.	NCG	Nodulare	Non det	Non det	SI	Metastasi diffuse	15	Escissione, linfaden. tot.	DC
McGovern, '63	3, F	Dorso	Non det	Non det	Non det	Non det	Non det	Linfonodi	48	Non det	LM
Lisboa, 1961	3, F	Dorso	NCG	Non det	Non det	Non det	Non det	Linfonodi	36	Non det	DC
Forbus, 1952	3, F	Dorso, natiche	NCG	Non det	Non det	Non det	SI	Metastasi cerebrali	4	Non det	DC
Barnhill, 1995	3, M	Volto	XP	Non det	0,18	II	Non det	Localizzato	4	Non det	LM
Vennin, 1985	3, M	Natica	NCG	Non det	Non det	Non det	Non det	Metastasi inguinali	6	Chemioterapia	DC
Hayes, 1984	3, F	Tronco	NCG	Non det	Non det	IV	Non det	Linfonodi, midollo	10	Esciss., chemiot.	DC
Patton, 1963	3, M	Dorso	NCG	Non det	Non det	Non det	Non det	Non det	Non det	Non det	LM
18), 1965	3, F	Dorso	NCG	Non det	Non det	Non det	Non det	Non det	6	Non det	DC
Keall, 1981	3, F	Cuoio cap.	Nevo cong.	Non det	Non det	Non det	Non det	Linf., midollo, fegato	28	Escis., linfaden., chemioterapia	DC
Novakovic, '95	3, F	Non det	Nevo displast.	In situ	Non det	Non det	Non det	Localizzato	104	Non det	LM
Russo, 1947	3, F	Ginocchio	Non det	Non det	Non det	II	Ulcerato	Linfonodi	60	Radioterapia	LM
Kiryu, 1998	3, F	Ungchia mignolo	Non det	In situ	Non det	Non det	Non det	Non det	180	Escissione	LM
Williams, 1954	3,5 F	Tronco, collo, braccia	NCG	Non det	Non det	Non det	Non det	Linfonodi	20	Non det	DC
Spatz, 1996	4, F	Guancia	XP	Superficc.	0,23	II	NO	Localizzato	2	Non det	LM
Spatz, 1996	4, F	Cuoio cap.	XP	Superficc.	0,2	II	NO	Localizzato	2	Non det	LM
Barnhill, 1995	4, F	Cuoio cap.	NO	Non det	15,0	V	Non det	Metastasi diffuse	5	Non det	DC

Autore, anno	Età (anni), sesso	Sede	Fattori predisponenti	Tipo	Spessore (mm)	Livello di Clark	Ulcerazione	Estensione	Follow-up mesi	Trattamento	Esito finale
Barnhill, 1995	4, M	Cuoio cap.	NO	Non det	5,4	V	Non det	Metastasi	12	Non det	DC
Barnhill, 1995	4, F	Piede	NO	Non det	Non det	I	Non det	Localizzato	12	Non det	LM
Barnhill, 1995	4, F	Coscia	NO	Non det	5,2	V	Non det	Localizzato	192	Non det	LM
Barnhill, 1995	4, F	Natica	NO	Non det	5,72	V	Non det	Localizzato	1	Non det	LM
Allen, 1953	4, F	Collo	NO	Non det	Non det	Non det	Non det	Linfonodi	240	Escissione	LM
Lerman, 1970	4, F	Coscia	NC	Superficc.	0,52	II-III	NO	Localizzato	36	Escissione	LM
Tate, 1993	4, F	Tronco	NCG	Non det	Non det	Non det	Non det	Encefalo	4	Escissione, chemio-radioter.	DC
46), 1996	4, M	Guancia	Non det	Nodulare	3,4	Non det	Non det	Non det	33	Escissione	LM
46), 1996	4, M	Coscia	Non det	Nodulare	5,4	Non det	Non det	Non det	60	Escissione	LM
Kato, 1989	4, M	Subungue. mano	Pigmentaz.	In situ	Non det	Non det	NO	Localizzato	24	Escissione	LM
Poore, 1954	4, M	Mucosa buccale	CA adreno-corticale	Nodulare	Non det	Non det	Non det	Metastasi diffuse	34	Esciss., radioter., estrogeni	DC
Lerman, 1970	4, M	Cuoio capelluto	Nevo blu cong. gigante	Non det	Non det	Non det	Non det	Metastasi diffuse	72	Escissione	DC
Kaplan, 1974	4, M	Gromito	Non det	Non det	Non det	Sottocutan.	SI	Linfonodi, recidiva loc.	112	Esciss., radioter.	LM
Silverberg, '71	4, M	Guancia	Non det	Non det	Non det	Non det	Non det	Linfonodi	48	Non det	DC
Dobson, 1955	4, M	Tron., encef.	NCG	Non det	Non det	Non det	Non det	Metastasi addominali	1	Biopsia, laparot.	DC
Montgomery, 58	4, M	Volto	Non det	Non det	Non det	IV	Non det	Linfonodi	14+	Esciss., chemiot.	LM
Wu, 1997	4, F	Petto	Nevo displast.	SSM	0,7	IV	Non det	Localizzato	17	Non det	LM
Hayes, 1984	4, F	Petto	NCG	Non det	Non det	Non det	Non det	Non det	Non det	Non det	LM
Crotty, 1992	4, F	Cuoio cap.	Non det	Non det	Non det	Non det	Non det	Localizzato	180	Esciss., radioter.	LM
Borges, 1984	4, F	Spalla	NC	Non det	Non det	Non det	Non det	Localizzato	180	Esciss., innesto	LM
Pratt, 1981	4, F	Spalla	NCG	Non det	Non det	Non det	Non det	Non det	72	Non det	DC
Fuste, 1944	4, F	Guancia	Nessuna	Nodulare	Non det	Non det	NO	Localizzato	252	Diaterm., radium	LM
McWhorter, '54	4, F	Ascella	Non det	Non det	Non det	Non det	Non det	Linfonodi	24	Non det	DC
Pontius, 1961	4,5/M	Perianale	NCG	Non det	Non det	Non det	NO	Viscerali	6	Non det	DC
Derrick, 1958	4,5/M	Palpebra	Non det	SSM	1,87	III	Non det	Non det	157	Escissione	LM
Lartigau, 1995	5, M	Coscia	Non det	SSM	2,97	IV	Non det	Linfonodi	61	Esciss., chemiot.	LM
Lartigau, 1995	5,1/M	Tronco	NC	Nodulare	10	V	Non det	Linfonodi	135	Esciss., chemiot.	LM
Lartigau, 1995	5,5/M	Braccio	Non det	Nodulare	2,6	Non det	Non det	Non det	60	Escissione	LM
46), '96	5, F	Braccio	NCG	Non det	Non det	Non det	Non det	Cerebrali	12	Non det	DC
Williams, 1954	5, F	Dorso	Non det	Nodulare	3	IV	Non det	Localizzato	Non det	Escissione	No det
Mehregan, '93	5, F	Braccio	Non det	Non det	Non det	Non det	Non det	Linfonodi	3	Non det	LM
McGovern, '63	5, F	Coscia	Non det	MM	1,6	IV	Non det	Ovaio, omento	146	Esciss., linfad.	DC
Crotty, 1992	5, F	Gamba	NCG	Non det	10	V	Non det	Linfonodi	12+	Esciss., chemiot.	LM
Hayes, 1984	5, M	Piede	NC	Non det	Non det	Non det	Non det	Localizzato	192	Escissione	LM
Pratt, 1981	5, F	Cuoio capelluto	Nevo blu gigante	Non det	Non det	Non det	Non det	Metastasi diffuse	96	Escissione	DC
Hendrickson, 81	5, M	Piede	NC	Non det	Non det	Non det	Non det	Linfonodi	9	Nessuna	DC
Silverberg, '71	5,5/F	Petto	Non det	Non det	3,4	IV	Non det	Localizzato	47	Escissione	LM
Vennin, 1985	6, M	Mano	Non det	Non det	2,9	IV	Non det	Non det	43	Escissione	LM
Bartoli, 1994	6, F	Braccio	N. displ. famil.	SSM	0,1	IV	Non det	Non det	60	Non det	LM

Autore, anno	Età (anni), sesso	Sede	Fattori predisponenti	Tipo	Spessore (mm)	Livello di Clark	Ulcerazione	Estensione	Follow-up mesi	Trattamento	Esito finale
46), 1996	6, F	Guancia	Non det	Nodulare	5,5	Non det	Non det	Satellitosi	35	Escissione	LM
Boddie, 1987	6, F	Polpaccio	Nessuna	Non det	7,2	V	NO	Linfonodi	24	Esciss., chemiot.	LM
McGovern, '63	6, F	Guancia	XP	Non det	Non det	Non det	Non det	Linfonodi	36	Non det	DC
Zwaveling, '66	6, F	Polpaccio	Non det	Non det	Non det	Non det	Non det	Linfonodi	24	Non det	LM
46), '96	6, M	Ginocchio	Non det	Nodulare	4,5	Non det	Non det	Linfonodi	144	Escissione	LM
46), '96	6, M	Ginocchio	Non det	Nodulare	Non det	Non det	Non det	Non det	22	Escissione	LM
46), '96	6, M	Dorso	Non det	Nodulare	14	Non det	Non det	Linfonodi	14	Esciss., chemiot.	DC
Spatz, 1996	6, M	Gamba	NO	Superf. ic.	10	V	SI	Localizzato	2	Non det	LM
Spatz, 1996	6, M	Guancia	XP	Non det	1,96	IV	SI	Localizzato	8	Non det	DC
Lartigau, 1995	6,3/M	Braccio	NO	Non det	Non det	V	Non det	Linfonodi	156	NP, chemiot.	LM
Lartigau, 1995	6,1/F	Tronco	NO	Nodulare	5,6	V	Non det	Linfonodi	187	NP, Chemiot.	DC
Chun, 1993	6, M	Coscia	NC	Non det	Non det	I	Non det	Localizzato	120	Escissione	LM
Chun, 1993	6, M	Natica	NO	Non det	Non det	II	Non det	Localizzato	120	Escissione	LM
Novakovic, '95	6, M	Cuoio cap.	Nevo displast.	In situ	Non det	Non det	Non det	Localizzato	Non det	Non det	LM
Quaba, 1986	6, M	Tronco	NCG	Nodulare	Non det	Non det	Non det	Metastasi diffuse	24	Escissione, linfaden. tot. asc.	DC
McDonald, '48	6, M	Ginocchio	Non det	Non det	Non det	Non det	Non det	Linfonodi	36	Non det	LM
Crotty, 1992	6, F	Natica	Non det	Non det	2,6	IV	Non det	Linfonodi, fegato	158	Non det	DC
Hayes, 1984	6, F	Tronco	Non det	Non det	2,7	IV	Non det	Localizzato	Non det	Esciss., linfaden.	LM
Hayes, 1984	6, M	Tronco	NCG	Non det	2,1	IV	Non det	Linfonodi	14	Esciss., chemiot.	DC
Hayes, 1984	6, F	Tronco	Non det	Non det	0,5	II	Non det	Localizzato	Non det	Esciss., linfaden.	LM
Jablokoff, 1879	6,5/F	Natica	NCG	Non det	Non det	Non det	Non det	Encefalo	6 1/2	Non det	DC
Bartoli, 1994	7, M	Petto	Non det	Non det	Non det	Non det	Non det	Linfonodi	194	Esciss., linfaden.	LM
Lartigau, 1995	7, F	Coscia	radio-chemiot.	Superf. ic.	3,4	IV	SI	Localizzato	136	Non det	LM
Boddie, 1987	7, M	Polso	Nessuna	Non det	Non det	Non det	Non det	Localizzato	126	Esc. Linfad., chem.	LM
Spatz, 1996	7, F	Braccio	NO	Superf. ic.	2	IV	NO	Localizzato	92	Non det	LM
Barnhill, 1995	7, F	Tronco	NO	Non det	4,18	V	Non det	Non det	Non det	Non det	PF
Lerman, 1970	7, M	Braccio	NCG	Nodulare	Non det	Non det	NO	Linfonodi, polimone	8	Escissione, linfadenectomia	DC
Coffey, 1951	7, F	Sacrale	Nessuna	Non det	Non det	Non det	Non det	Linfonodi	24	Escissione, linfaden. tot.	LM
Allen, 1953	7, F	Collo	Non det	Non det	Non det	Non det	Non det	Linfonodi	240	Escissione	LM
Spatz, 1996	7, M	Spalla	NO	Nodulare	4	IV	NO	Localizzato	84	Non det	LM
Spatz, 1996	7, M	Orecchio	NO	Nodulare	3,34	IV	SI	Localizzato	36	Non det	LM
Barnhill, 1995	7, M	Orecchio	NO	Non det	1,87	IV	Non det	Linfonodi	108	Non det	LM
Clarke, 1952	7, M	Pianta	Nevo atipico	Non det	Non det	Non det	Non det	Linfonodi	240	Escissione, linfaden. tot.	LM
Lerman, 1970	7, M	Volto	NO	Non det	2,3	IV	Non det	Localizzato	192	Esciss., linfad. tot.	LM
Goltz, 1963	7, F	Tronco	NCG	Non det	Non det	Non det	Non det	Non det	Non det	Non det	LM
Bartoli, 1994	8, M	Piede	Non det	Non det	Non det	Non det	Non det	Linfonodi	135	Esciss., linfad.	LM
Spatz, 1996	8, F	Spalla	NO	Superf. ic.	0,9	III	NO	Localizzato	96	Non det	LM
Spatz, 1996	8, F	Naso	XP	Superf. ic.	0,39	II	NO	Localizzato	89	Non det	LM
Spatz, 1996	8, F	Ginocchio	NO	Non det	11	V	SI	Localizzato	5	Non det	LM
Webster, 1944	8, F	Spalla	Non det	Non det	Non det	Non det	Non det	Linfonodi, recidiva	4	Escissione	LM
Saksela, 1968	8, F	Dorso	Non det	Nevo blu mal.	Non det	Non det	Non det	Non det	9	Esciss., radioter.	DC

Autore, anno	Età (anni), sesso	Sede	Fattori predisponenti	Tipo	Spessore (mm)	Livello di Clark	Ulcerazione	Estensione	Follow-up mesi	Trattamento	Esito finale
Vennin, 1985	8, F	Spalla	NCG	Non det	Non det	IV	Non det	Linfonodi	42	Esciss., chemiot. linfadenectomia	DC
Loretan, 1967	8, F	Tronco	NCG	Non det	Non det	Non det	Non det	Linfonodi	15	Non det	DC
Lartigau, 1995	8, M	Gamba	NO	Nodulare	3	IV	NO	Localizzato	6	Non det	LM
Lartigau, 1995	8,1/F	Coscia	NO	Non det	2,52	IV	Non det	Non det	160	Non det	LM
Spatz, 1996	8, M	Coscia	NO	Nodulare	4,71	V	NO	Linfonodi	117	Non det	LM
McGovern, '63	8, M	gamba	Non det	Non det	Non det	Non det	Non det	Linfonodi NC	14	Non det	DC
McWhorter, 1954	8, M	Guancia e orecchio	NCG	Non det	Non det	Non det	NO	Metastasi toraciche	12	Non det	DC
Wu, 1997	8, M	Guancia	NO	Non det	Non det	Non det	Non det	Linfonodi, ilopolimone	9	Escissione, linfadenectomia	DC
Kaplan, 1974	8, M	Tronco	NCG neurale	Non det	Non appl.	Non appl.	NO	Funicolo spermatico	120	Escissione	LM
Crotty, 1992	8, F	Braccio	Non det	Non det	2,1	Non det	Non det	Linfonodi	114	Non det	LM
Crotty, 1992	8, F	Volto	Non det	Non det	0,5	V	Non det	Linfonodi, meta. cutan.	11	Non det	DC
Pratt, 1981	8, F	Natica	NO	Non det	Non det	Non det	Non det	Cervello	23	Escissione	DC
Moss, 1986	8, M	Cuoio cap.	Non det	Non det	Non det	Non det	Non det	Linfonodi	66	Non det	LM
Couperus, 1961	8, F	Mano	NCG	Non det	Non det	Non det	Non det	Linfonodi	Non det	Non det	LM
Cordonnier, '66	8,6/F	Cuoio cap.	NC	Non det	Non det	Non det	Non det	Linfonodi	8	Esciss., radioter.	DC
Bartoli, 1994	9, M	Piede	Non det	Non det	3,0	III	Non det	Localizzato	22	Escissione	DC
Bartoli, 1994	9, M	Piede	Non det	Non det	3,5	IV	Non det	Localizzato	6	Escissione	LM
Scalzo, 1997	9, M	Polso	NC displ. fam.	Non det	4,9	IV	Non det	Non det	18	Non det	LM
46), '96	9, F	Dorso	Non det	Superfic.	1,2	Non det	Non det	Non det	34	Escissione	LM
46), '96	9, F	Tronco	Non det	Nodulare	1	Non det	Non det	Non det	24	Escissione	LM
Spatz, 1996	9, F	Coscia	Nexo	Superfic.	1,84	IV	SI	Localizzato	16	Non det	LM
Barnhill, 1995	9, F	Dorso	Nexo displast.	Non det	NC	I	Non det	Localizzato	4	Non det	LM
Mehregan, '93	9, F	Dorso	NO	Non det	Non det	Non det	NO	Metastasi diffuse	24	Escissione	DC
Sander, 1999	9, F	Gamba	NO	Superfic.	0,6	II	NO	Non det	Non det	Non det	LM
Goldes, 1984	9, M	Volto	Leucemia, chemioterapia	Nodulare	Non det	Non det	Non det	Metastasi diffuse	26	Esciss., radioter., chem., immunot.	DC
Amagai, 1993	9, F	Gamba	NC piccolo	Nodulare	3,8	IV	SI	Non det	22	Escissione	LM
Stromberg, '79	9, F	Orecchio	NO	Non det	Non det	Non det	Non det	Linfonodi	72	Escissione, linfaden. cerv.	LM
Truax, 1953	9, F	Ginocchio	NC	Non det	Non det	Non det	Non det	Linfonodi	72	Escissione, linfaden. tot.	
Spitz, 1948											
McWhorter, 1954	9, F	Orecchio	NC	Non det	Non det	Non det	NO	Linfonodi	12	Escissione, radioterapia	DC
Myhre, 1963	9, F	Dorso	NC	Non det	Non det	Non det	Non det	Linfonodi	30	Non det	DC
Lartigau, 1995	9, M	Ginocchio	NO	Superfic.	2,6	IV	NO	Localizzato	2	Non det	LM
Spatz, 1996	9, M	Pianta	NO	Non det	2,6	IV	SI	Non det	0	Non det	PF
Spatz, 1996	9, M	Cuoio cap.	NO	Non det	4	IV	SI	Linfonodi	120	Non det	LM
Lerman, 1970	9, M	Mano	NO	Non det	Non det	Non det	NO	Linfonodi	66	Diat. limfad. asc.	LM
Temple, 1991	9, M	Gamba	Non det	Non det	3,1	III	SI	Non det	10	Escissione	LM
Pratt, 1981	9, F	Petto	Nexo blu	Non det	Non det	Non det	Non det	Localizzato	132	Escissione	LM
Ozturkan, 1994	9, F	Gamba	NC	Non det	2	III	NO	Localizzato	Non det	Escissione	LM
Bartoli, 1994	10, F	Petto	Non det	Non det	Non det	Non det	Non det	Localizzato	71	Non det	DC

Autore, anno	Età (anni), sesso	Sede	Fattori predisponenti	Tipo	Spessore (mm)	Livello di Clark	Ulcerazione	Estensione	Follow-up mesi	Trattamento	Esito finale
Scalzo, 1997	10, F	Cuoio cap.	Non det	SSM	2	IV	Non det	Non det	77	Non det	LM
46), '96	10, F	Coscia	Non det	Nodulare	3,6	Non det	Non det	Non det	41	Non det	LM
Spatz, 1996	10, F	Palpebra	XP	Non det	0,98	III	Non det	Non det	0	Non det	FU
Melnik, 1986	10, F	Guancia	XP	Nodulare	Non det	Non det	SI	Metastasi diffuse	156	Esciss., radioter.	DC
Temple, 1991	10, F	Tronco	Non det	Non det	0,68	0	NO	Metastasi diffuse	6	Escissione	DC
Fuste, 1944	10, F	Dorso	NCG	Non det	Non det	IV	Non det	Viscerali	5	Radioterapia	DC
Myhre, 1963	10, F	Dorso	NC	Non det	Non det	Non det	Non det	Non det	8	Non det	LM
Horgan, 1987	10, F	Polpaccio	Nevo nevoel	Non det	2	IV	SI	Linfonodi	12	Esciss., linfaden.	LM
46), '96	10, M	Ginocchio	Non det	Superfic.	2,5	Non det	Non det	Non det	2	Escissione	LM
46), '96	10, M	Piede	Non det	Nodulare	2	Non det	Non det	V	19	Escissione	LM
Lartigau, 1995	10, M	Calcagno	NO	AL	2,3	IV	Non det	Linfonodi	7	Non det	LM
Spatz, 1996	10, F	Dorso	Nevo	Non det	1,57	IV	NO	Localizzato	131	Non det	LM
Boddie, 1987	10, M	Gamba	Nessuna	Non det	Non det	Non det	SI	Linfonodi	72	Esciss., chemiot.	LM
Novakovic, '95	10, M	2 M dorso, spalla	Nevo displas.	SSM	0,78	III	Non det	Localizzato	Non det	Non det	LM
Hoagland, 1960	10, M	Pettorale	Non det	Non det	Non det	Non det	Non det	Linfonodi	24	Non det	LM
Duteille, 2000	10, M	Gamba	Non det	SSM	1,3	IV	Non det	Localizzato	168	Escissione, BCG	LM
Masters, 1963	10, M	Collo	Nevo nevoel. acquisito	Non det	Non det	Non det	Non det	Metastasi diffuse	15	Escissione, linfaden. tot.	DC
Greeley, 1965	10, M	Tronco	NCG	Non det	Non det	Non det	Non det	Diffuso	Non det	Non det	DC
Greeley, 1965	10, M	Cuoio cap., natiche, dorso	NCG	Non det	Non det	Non det	Non det	Diffuso	Non det	Non det	DC
Wu, 1997	10, M	NC	NCG	Non det	Non det	Non det	Non det	Encefalo	3	Escissione	DC
Crotty, 1992	10, F	Spalla	Non det	SSM	0,6	IV	Non det	Non det	63	Non det	LM
Crotty, 1992	10, F	Spalla	Non det	SSM	0,5	II	Non det	Recidiva locale	84	Non det	LM
McWhorter, 1954	10, M	Guancia	NC	Non det	Non det	Non det	SI	Metastasi femore, cervello	72	Non det	DC
Hayes, 1984	10, M	Tronco	Non det	Non det	Non det	Non det	Non det	Linfonodi, midollo fegato, rene	84	Esciss., linfaden. chemioterapia	DC
De Raeve, '93	10, F	Gamba	NC	Non det	1,3	III	Non det	Non det	12	Escissione	LM
Pratt, 1981	10, F	Gamba	Non det	Non det	Non det	Non det	Non det	Linfonodi, cervello	22	Esciss., linfaden.	DC
Lartigau, 1995	10,4/F	Coscia	Non det	Superfic.	0,64	III	Non det	Non det	65	Non det	LM
Barnhill, 1995	11, M	Coscia	Non det	Non det	5,88	IV	Non det	Non det	12	Non det	LM
Spatz, 1996	11, F	Gamba	NO	Superfic.	1,5	IV	NO	Localizzato	74	Non det	LM
Spatz, 1996	11, F	Torace	NO	Non det	5,1	V	NO	Metastasi cutanee	7	Non det	LM
Spitz, 1948	11, F	Pianta	Non det	Nodulare	Non det	Non det	Non det	Linfonodi, polmone	6	Radioterapia	DC
Lerman, 1970											
Nowkinichky, '35	11, F	Palpebra	Non det	Non det	Non det	Non det	Non det	Metastasi diffuse	7	Esciss., radioter.	DC
McGovern, '63	11, F	Gamba	NC	Non det	Non det	Non det	Non det	Linfonodi NC	42	Non det	DC
46), '96	11, M	Calcagno	Non det	Nodulare	2,9	Non det	Non det	Non det	82	Escissione	LM
Spatz, 1996	11, M	Guancia	NO	Superfic.	2,75	IV	SI	Linfonodi, polmone	39	Non det	DC
Novakovic, '95	11, M	Dorso	Nevo displast.	SSM	0,41	III	Non det	Localizzato	Non det	Non det	LM
McWhorter, '54	11, M	Sito 1° non rip. meta asce	Non det	Non det	Non det	Non det	Non det	Metastasi diffuse	6	Non det	DC
Hall, 1952											
Hayes, 1984	11, M	Tronco	NCG	Non det	2,5	IV	Non det	Linfonodi, pleura	21	Esciss., linf., chem.	PF

Autore, anno	Età (anni), sesso	Sede	Fattori predisponenti	Tipo	Spessore (mm)	Livello di Clark	Ulcerazione	Estensione	Follow-up mesi	Trattamento	Esito finale
Hayes, 1984	11, M	Tronco	Non det	Non det	3,1	IV	Non det	Localizzato	60	Escissione	LM
Wu, 1997	11, M	Cuoio cap.	NO	Non det	Non det	Non det	Non det	Linfonodi	8	Escissione	DC
Laugier, 1961	11, F	Piede	Non det	Non det	Non det	Non det	Ulcerato	Non det	12	Esciss., radioter.	LM
Pratt, 1981	11, F	Cuoio cap.	Non det	Non det	Non det	Non det	Non det	Linfonodi	29	Esciss., linfad.	LM
Pratt, 1981	11, F	Guancia	Nevo acquis.	Non det	Non det	Non det	Non det	Linfonodi, cervello	21	Esciss., linfad.	DC
Strojan, 2000	11, F	Perianale	Non det	Polip.	11	Non det	Non det	Linfonodi, fegato	6	Esciss., linfad.	DC
Bartoli, 1994	12, F	Petto	Non det	Non det	Non det	Non det	Non det	Metastasi diffuse	3	Non det	DC
Scalzo, 1997	12, F	Braccio	N. acquis. fam.	SSM	1,95	IV	Non det	Localizzato	76	Non det	LM
Scalzo, 1997	12, F	Cuoio cap.	Nevo giunz.	SSM	Non det	Non det	Non det	Metastasi	74	Non det	DC
Scalzo, 1997	12, F	Dorso	NC	Nodulare	1,9	III-IV	Non det	Localizzato	48	Non det	LM
Scalzo, 1997	12, M	Dorso	Nevo	SSM	1,6	III	Non det	Non det	Non det	214	LM
Baas, 1989	12, F	Polpaccio	Non det	Non det	Non det	Non det	Non det	Linfonodi	168	Esciss., chemiot.	LM
Barnhill, 1995	12, M	Cuoio cap.	NC	Non det	7,5	V	Non det	Linfonodi	6	Non det	DC
Barnhill, 1995	12, F	Cuoio cap.	NO	Non det	2,8	III	Non det	Metastasi	36	Non det	DC
Chun, 1993	12, F	Guancia	NC	Non det	0,7	II	Non det	Localizzato	24	Escissione	LM
Roth, 1990	12, F	Dorso	Nevo displas.	In situ	Non det	Non det	NO	Localizzato	Non det	Escissione	LM
Sander, 1999	12, F	Tronco	NO	Nodulare	1,8	IV	NO	Non det	17	Non det	DC
Sander, 1999	12, F	Testa, collo	NO	Nodulare	1,6	III	Non det	Non det	Non det	Non det	LM
Skov-Jensen, 66	12, F	Perineale	NO	Superf.	Non det	Non det	Non det	Metastasi diffuse	21	Esciss., caterizz.	DC
Tate, 1993	12, F	Coscia	NO	Superf.	0,92	III	Non det	Linfonodi, Polmone, ossa	180	Esciss., radioter. chemio., immun.	DC
Temple, 1991	12, F	Tronco	Non det	Non det	2,2	V	NO	Non det	1	Escissione	DC
Spitz, 1948	12, F	Pianta	Nevo	Non det	Non det	Non det	Non det	Linfonodi gener.	5	Escissione	DC
McGovern, '63	12, F	Coscia	Non det	Non det	Non det	Non det	Non det	Linfonodi NC	6	Non det	DC
46), '96	12, M	Braccio	Non det	Nodulare	3,4	Non det	Non det	Non det	38	Escissione	LM
Spatz, 1996	12, M	Braccio	NO	Non det	10	V	SI	Non det	19	Chemioterapia	DC
Spatz, 1996	12, M	Dorso	NO	Superf.	1,6	III	NO	Localizzato	120	Non det	LM
Spatz, 1996	12, F	Coscia	NO	Superf.	4	III	NO	Linfonodi	144	Non det	LM
Spatz, 1996	12, M	Torace	Nevo	Nodulare	2,16	IV	NO	Localizzato	7	Non det	LM
Novakovic, '95	12, M	2 M volto	Nevo	Non det	0,88	II	Non det	Localizzato	Non det	Non det	LM
Sander, 1999	12, M	Tronco	NO	In situ	Non det	Non det	SI	Non det	25	Non det	DC
Stromberg, '79	12, M	Dorso	NO	Nodulare	3,1	IV	Non det	Linfonodi, rec. cutan.	72	Escis., linfad. asc.	LM
McGovern, '63	12, F	Dorso	Non det	Non det	Non det	Non det	Non det	Localizzato	12	Non det	LM
Crotty, 1992	12, M	Orecchio	Non det	SSM	1,3	III	Non det	Localizzato	40	Non det	LM
Crotty, 1992	12, M	Coscia	Non det	SSM	0,5	II	Non det	Non det	44	Non det	LM
Crotty, 1992	12, F	Calcagno	Non det	AL	3,1	IV	Non det	Recidiva locale	36	Non det	DC
Crotty, 1992	12, M	Petto	Non det	Borderline	0,8	IV	Non det	Recidiva locale	72	Non det	LM
Moss, 1986	12, F	Gamba	Non det	Non det	0,96	II-III	Non det	Non det	7	Non det	LM
Hayes, 1984	12, M	Piede	Non det	Non det	0,36	III	Non det	Diffuse	81	Esciss., chemiot.	LM
Pratt, 1981	12, F	Cuoio capelluto	Non det	Non det	Non det	Non det	Non det	Recidive polmone, ossa	28	Escissione, radioter. chemiot.	DC
Pratt, 1981	12, F	Pollice	Non det	Non det	Non det	Non det	Non det	Recidiva	216	Escissione	LM
Strojan, 2000	12, M	Dorso	M. fam.	Non det	Non det	Non det	SI	Linfonodi, fegato	53	Escissione, linfad., chem.	DC

Autore, anno	Età (anni), sesso	Sede	Fattori predisponenti	Tipo	Spessore (mm)	Livello di Clark	Ulcerazione	Estensione	Follow-up mesi	Trattamento	Esito finale
Lartigau, 1995	12,1/F	Ginocchio	Non det	SSM	3,5	IV	Non det	Non det	198	BCG	LM
Wu, 1997	12,5 F	Dorso	NO	Non det	3,5	III	Non det	Linfonodi, encefalo	16	Esciss., craniot. linfaden. tot.	DC
Cheah, 1969	12, M	Sito 1° non evidenz.	Non det	Non det	Non det	Non det	Non det	Metastasi diffuse	4	Non det	DC

LEGENDA:

Numero seguito da parentesi, nella colonna Autore/anno, rappresenta il numero corrispondente all'autore nella bibliografia alle pagg. 173-5.

NCG = nevo congenito gigante; **Non det** = non determinato; **M** = melanoma; **LM** = libero da malattia; **DC** = deceduto; **PF** = perso al follow-up

XP = xeroderma pigmentoso; **c.p.** = comunicazione personale; **CA** = cancro; **NC** = nevo congenito

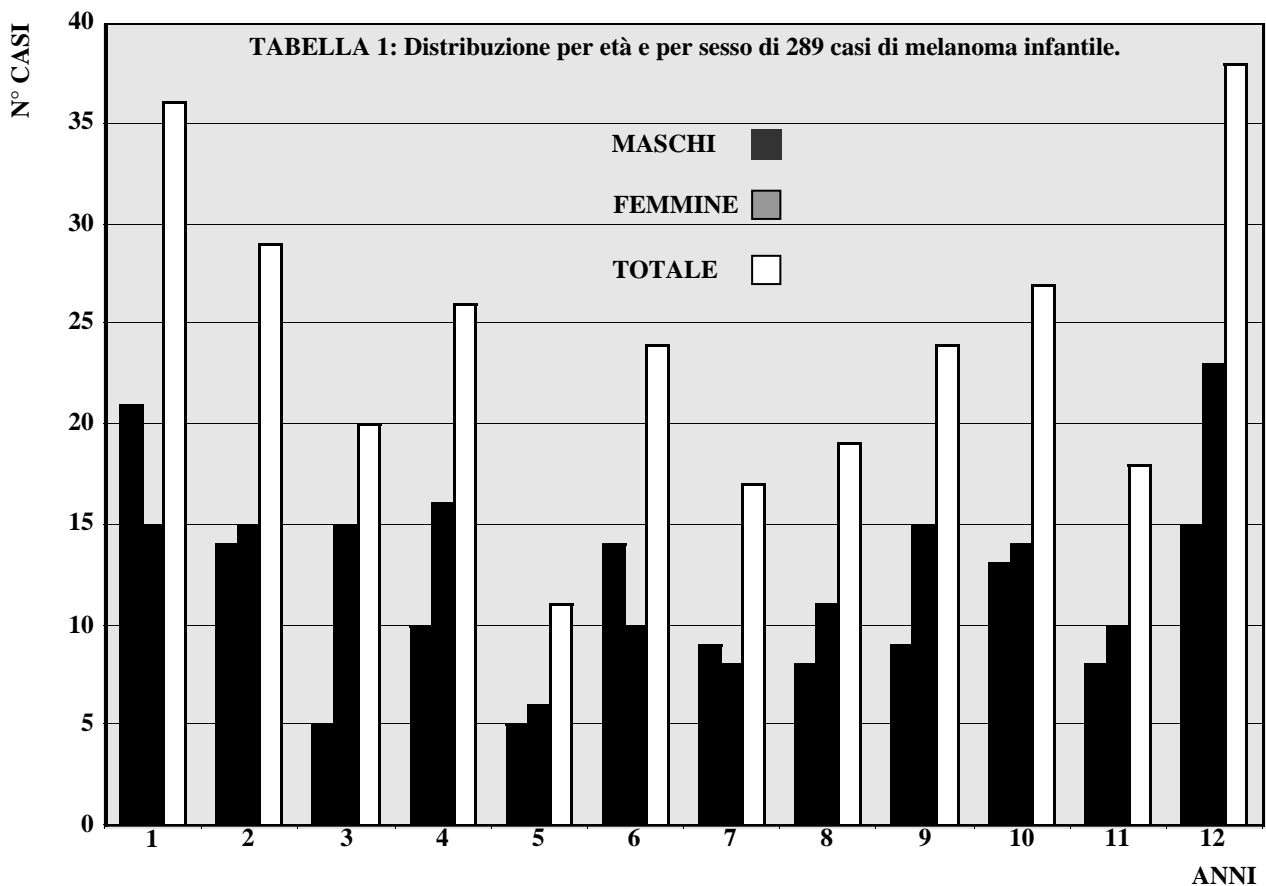
SSM = melanoma a diffusione superficiale; **MM** = melanoma maligno; **AL** = acrale lentiginoso

N = nevo; **displ.** = displastico; **fam.** = in famiglia, familiare

Esc. o Esciss. = escissione; **linfad.** o **linfaden.** = linfadenectomia; **chem. o chemiot.** = chemioterapia; **mal.** = maligno; **meta.** = metastasi

7 CASI DI MELANOMA INFANTILI RACCOLTI DOPO LA STESURA DEL LAVORO.

Siegler, 1997	7 mesi, M	Fronte	NCG	Non det	Non det	Non det	Non det	Localizzato	54	Escissione	LM
Richardson, 2002	7 mesi, F	Cuoio capelluto	NCG	Non det	Non det	Non det	Non det	Linfonodi, fegato	20	Escis., chemiot. resez. fegato	LM
99), 2002	2, F	Piede	NC	SSM	0,8	Non det	Non det	Localizzato	19	Escissione	LM
99), 2002	5, M	Braccio	NO	Non det		In situ	Non det	Localizzato	144	Escissione	LM
99), 2002	6, F	Braccio	Non det	Nodulare	0,9	Non det	Non det	Non det	266	Escissione	LM
99), 2002	11, M	Tronco	Non det	Non det	0,8	Non det	Non det	Localizzato	1	Non det	LM
Yesudian, 02	11,2, F	Gamba	NO	Non det	Non det	Non det	Non det	Localizzato	18	Escissione	LM



ETÀ	MASCHI	FEMMINE	TOTALE
1	21	15	36
2	14	15	29
3	5	15	20
4	10	16	26
5	5	6	11
6	14	10	24
7	9	8	17
8	8	11	19
9	9	15	24
10	13	14	27
11	8	10	18
12	15	23	38
TOTALE	131	158	289

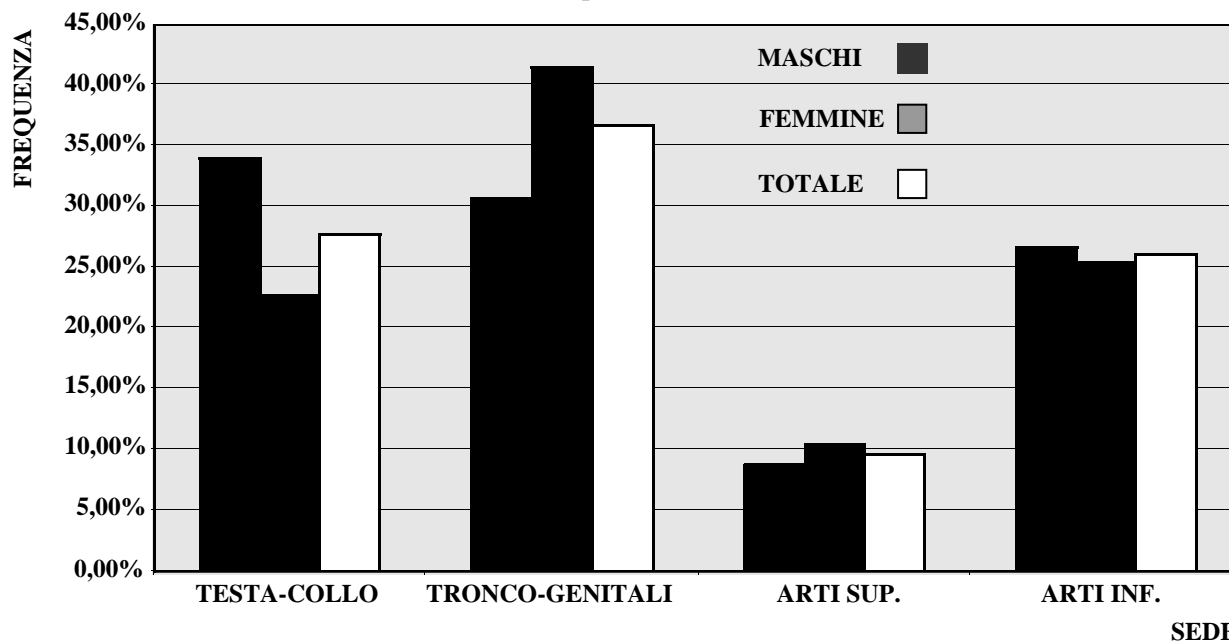
Risultati e commento

Nella tabella 1 è riportata la distribuzione per anno di età e sesso dei 289 casi (131 maschi, 158 femmine). La distribuzione per anno appare

abbastanza uniforme. In assenza di informazioni a priori sulla distribuzione del numero di casi totali per anno di vita, abbiamo cercato di valutare un intervallo di confidenza al 95% per la media, utilizzando una procedura di tipo "bootstrap". In particolare abbiamo estratto 10.000 campioni "bootstrap" dai dati, ottenendo i seguenti risultati: 0,025-percentile corretto = 20,083, 0,975-percentile corretto = 28,583. Quindi i dati relativi al primo, al quinto e al dodicesimo anno di vita sembrano scostarsi dall'intervallo di confidenza: tuttavia la variazione osservata, sebbene significativa da un punto di vista statistico, non sembra sufficiente a falsificare l'ipotesi di uniformità biologica dell'età prepuberale nei confronti della frequenza del melanoma.

Per quanto riguarda la distribuzione nei due sessi, è confermata in questa casistica infantile, prepubertaria, la leggera prevalenza del sesso femminile (54,7%), riportata in numerose casistiche dell'adulto, compresa la nostra (15) e anche in casistiche infantili (10, 26, 99). La stes-

TABELLA 2: distribuzione per sede e sesso di 281 casi di melanoma infantile.



SEDE	MASCHI	FEMMINE	TOTALE
TESTA-COLLO	43 (33,86%)	35 (23,00%)	78 (27,76)
TRONCO-GENITALI	39 (30,71%)	64 (41,56%)	103 (36,65%)
ARTI SUP.	11 (8,66%)	16 (10,39%)	27 (9,61%)
ARTI INF.	34 (26,77%)	39 (25,32%)	73 (25,98%)
TOTALE	127	154	281

sa prevalenza del sesso femminile in epoca pre-pubertaria e dopo i 60 anni di vita (15) parla a favore del ruolo di fattori genetici più che ormonali nel determinare questa differenza, anche se alcuni Autori (112) enfatizzano il ruolo degli estrogeni.

Nella tabella 2 è rappresentata la distribuzione numerica e percentuale per sede e sesso di 281 casi di melanoma infantile; 8 casi sono stati esclusi per l'interessamento di più sedi.

La distribuzione dei melanomi per sede (tabella 2) è caratterizzata da un più frequente interessamento della testa (27,76%), rispetto alla frequenza nell'adulto (238/1431 pari al 16,63%) nella nostra casistica (15). L'ipotesi nulla che l'impegno percentuale della testa nel bambino sia uguale a quello dell'adulto viene rifiutata: infatti nel test a 2 campioni di uguaglianza tra proporzioni $\chi^2 = 18,5865$ su $k = 1$ d.o.f. (degrees of freedom), $p\text{-value} = 0$.

Se si introduce il fattore di correzione della superficie secondo la regola del 9 la testa, seconda nella distribuzione non corretta per superficie, diventa la sede di maggiore concentrazione del melanoma, seguita per frequenza dal tronco, dagli arti inferiori e dagli arti superiori; a questa età l'interessamento della testa prevale nel maschio (33,86% contro 22,73% nelle femmine), anche se la differenza non raggiunge la significatività statistica. Infatti l'ipotesi nulla che l'impegno percentuale della testa non sia influenzato dal sesso viene accettata, ma l'ampiezza del valore di p è di poco superiore a 0,05 ($\chi^2 = 3,7632$, d.o.f. = 1, $p\text{-value} = 0,0524$). Casistiche più esigue in pazienti di età inferiore a 21 anni sembrano confermare il prevalente impegno della testa a questa età (88) e il maggiore interessamento del sesso maschile (124).

Il fattore responsabile del maggior coinvolgimento della testa nei primi 12 anni di vita sem-

bra il nevo a cellule nevice congenito gigante, come vedremo in seguito parlando dei fattori favorenti. Se si pensa che il 10% di questi melanomi sono presenti alla nascita e oltre il 20% dei casi insorgono nei primi 2 anni di vita, si comprende come le radiazioni solari, che oggi vengono considerate dalla maggior parte degli Autori uno dei più importanti cofattori nella genesi del melanoma, abbiano scarsa importanza nei primi anni di vita.

Interessante è la distribuzione per sede nei due sessi: contrariamente all'adulto, il sesso femminile presenta un più frequente interessamento del tronco (41,56%) rispetto al sesso maschile (30,71%) e un interessamento degli arti inferiori (25,32%) pressoché sovrapponibile a quella del sesso maschile (26,77%). Il maggiore impegno della sede tronco-genitali nella femmina non raggiunge la significatività statistica perché l'ipotesi nulla che l'impegno percentuale della sede tronco-genitali non sia influenzata dal sesso viene accettata ($\chi^2 = 3,0769$, d.o.f. = 1, p-value = 0,0794). Anche l'ipotesi nulla che l'impegno percentuale degli arti inferiori non sia influenzata dal sesso viene accettata ($\chi^2 = 0,0192$, d.o.f. = 1, p-value = 0,8898).

Secondo Whiteman (118) l'influenza del sesso nel determinare la sede non si fa sentire fino a 14 anni. Altri Autori (7) riportano una maggiore frequenza della testa e del tronco nei maschi, mentre nella femmina prevarrebbe l'im-

pegno degli arti; bisogna però considerare che in questa casistica solo 25 soggetti su 179 hanno una età pari o inferiore a 9 anni e 40 una età di 10-14 anni.

Fattori predisponenti sono presenti in 125 casi su 289 (tabella 3). Il fattore predisponente più frequente del melanoma infantile è il nevo nevocellulare congenito, nonostante la sua rarità, essendo presente in meno del 2% dei neonati (41): il melanoma infantile in oltre il 31% dei casi insorge su un nevo congenito; includendo anche i due casi di nevo blu congenito, circa un terzo dei casi di melanoma infantile insorge su nevo congenito. E tra i nevi congeniti, quello che più frequentemente fa da fattore predisponente per l'insorgenza del melanoma, è il più raro, cioè il nevo congenito gigante (23,18% dei casi). Il ruolo del nevo congenito gigante a questa età della vita è sottolineato dalla maggior parte degli Autori (31, 92, 94). Bisogna però tenere presente che i nevi giganti descritti in letteratura sono per lo più associati a melanoma, mentre se si considera l'incidenza di melanomi sui nevi giganti nell'ambito di un registro, la frequenza scende al 4-6% (31). Circa l'8% dei melanomi infantili insorge su nevo acquisito, nella metà dei casi di tipo displasico. Seguono molto distanziati altri fattori predisponenti, quali lo xeroderma pigmentoso, immunodepressione indotta da altre neoplasie o terapia radiante, nevo displasico e melanoma familiari.

TABELLA 3: fattori predisponenti in 125 su 289 casi di melanoma prepubertale.

FATTORI PREDISPONENTI	MASCHI	FEMMINE	TOTALE
NEVO CONGENITO GIGANTE	34 (25,95%)	33 (20,89%)	67 (23,18%)
NEVO CONGENITO	7 (5,34%)	17 (10,76%)	24 (8,30%)
NEVO ACQUISITO	5 (3,82%)	6 (3,80%)	11 (3,81%)
XERODERMA PIGMENTOSO	2 (1,53%)	6 (3,80%)	8 (2,77%)
NEVO DISPLASTICO	5 (3,82%)	3 (1,90%)	8 (2,77%)
ALTRE NEOPLASIE	2 (1,53%)	0 (0,00%)	2 (0,69%)
NEVO BLU	2 (1,53%)	1 (0,63%)	3 (1,04%)
NEVO DISPLASTICO FAMILIARE	1 (0,76%)	0 (0,00%)	1 (0,35%)
RX TERAPIA	0 (0,00%)	1 (0,63%)	1 (0,35%)
MELANOMA FAMILIARE	1 (0,76%)	1 (0,63%)	2 (0,69%)

TABELLA 4: mortalità percentuale per anno di età (istogrammi).

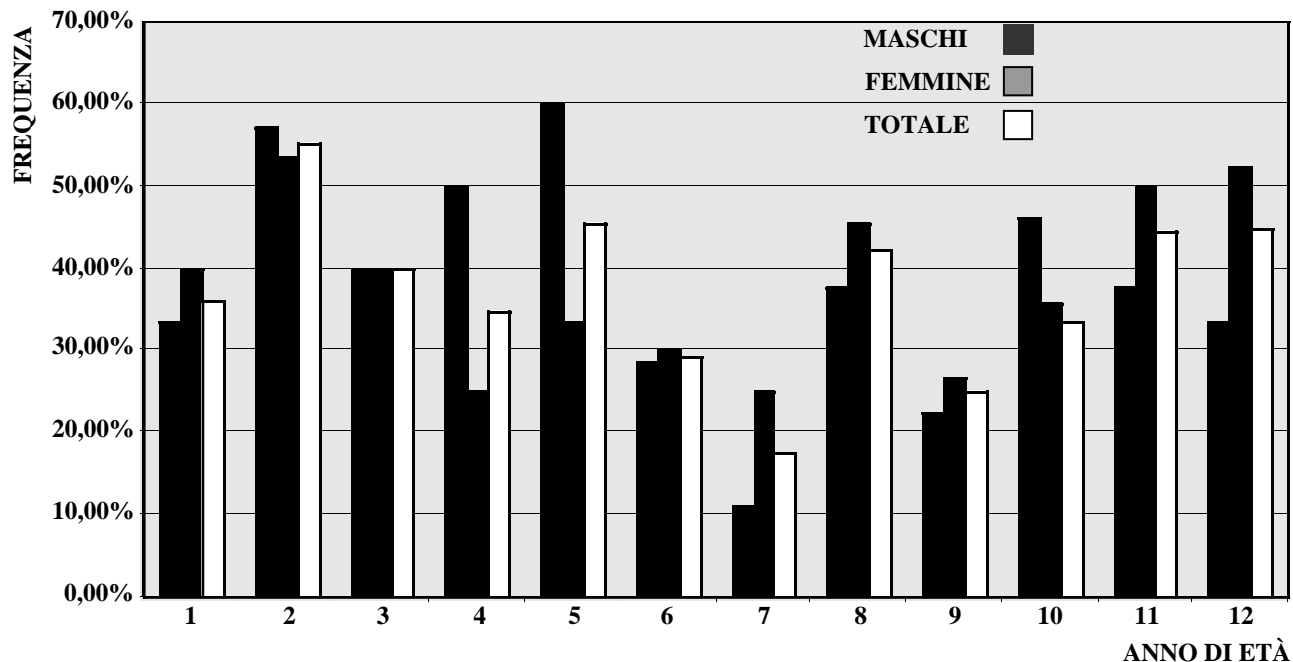


TABELLA 4: mortalità numerica e percentuale per anno di età.

ANNO DI ETÀ	MASCHI	FEMMINE	TOTALE
I	7 (33,33%)	6 (40,00%)	13 (36,11%)
II	8 (57,14%)	8 (53,33%)	16 (55,17%)
III	2 (40,00%)	6 (40,00%)	8 (40,00%)
IV	5 (50,00%)	4 (25,00%)	9 (34,61%)
V	3 (60,00%)	2 (33,33%)	5 (45,45%)
VI	4 (28,57%)	3 (30,00%)	7 (29,17%)
VII	1 (11,11%)	2 (25,00%)	3 (17,65%)
VIII	3 (37,50%)	5 (45,45%)	8 (42,10%)
IX	2 (22,22%)	4 (26,66%)	6 (25,00%)
X	6 (46,15%)	5 (35,71%)	11 (40,74%)
XI	3 (37,50%)	5 (50,00%)	8 (44,44%)
XII	5 (33,33%)	12 (52,17%)	17 (44,74%)
TOTALE	49	62	111

Passando a studiare la prognosi di questi melanomi infantili, vediamo come si distribuiscono i casi mortali rispetto all'età, al sesso, alla presenza di fattori predisponenti, di ulcerazione e di adenopatia regionale, al livello di Clark e allo spessore della lesione, nei casi in cui questi dati sono disponibili.

Durante il periodo di follow up, che è stato complessivamente di 50 mesi in media -di 26

mesi mediamente per i casi deceduti, mentre per i sopravvissuti è stata in media di 65 mesi- sono deceduti 111/289 casi, pari al 38,41% dei casi, di cui 49/131 maschi, pari al 37,40% e 62/158 femmine pari al 39,24.

Per quanto riguarda la relazione tra la percentuale di decessi e l'anno di età al decesso, sembra esservi uniformità: per verificare questa ipotesi abbiamo generato 10.000 campioni "boot-

TABELLA 5: influenza di fattori predisponenti sulla mortalità.

	<i>PERCENTUALE DEI DECEDUTI</i>
NEI CASI CON FATTORI PREDISPONENTI	54,40% (68 DEC/125 con fattori predisponenti)
NEI CASI CON NCG	70,15% (47 DEC/67 casi con NCG)
NEI CASI DE NOVO	26,67% (16 DEC/60 casi de novo)
NEI CASI CON ULCERAZIONE	36,36% (12 DEC/33 casi con ulcerazione)
NEI CASI SENZA ULCERAZIONE	31,71% (13 DEC/41 casi senza ulcerazione)
NEI CASI CON LINFOADENOPATIA	63,40% (97 DEC/153 casi con linfadenopatia)
NEI CASI SENZA LINFOADENOPATIA	6,17% (5 DEC/81 casi senza linfadenopatia)
NEI CASI CON SPESSORE <1mm	8,33% (2 DEC/24 casi <1mm)
NEI CASI CON SPESSORE >1mm	20,00% (21 DEC/105 casi >1mm)
NEI CASI CON I LIVELLO CLARK	20% (1 DEC/5 casi con I livello)
NEI CASI CON II LIVELLO CLARK	0% (0 DEC/10 casi con II livello)
NEI CASI CON III LIVELLO CLARK	22% (4 DEC/18 casi con III livello)
NEI CASI CON IV LIVELLO CLARK	24% (13 DEC/54 casi con IV livello)
NEI CASI CON V LIVELLO CLARK	36,36% (8 DEC/22 casi con V livello)

strap” sui dati percentuali della tabella 4 ottenendo: 0,025-percentile corretto = 31,655, 0,975-percentile corretto = 42,801. L’ipotesi di uniformità è dunque sostanzialmente confermata, se si esclude il dato significativamente anomalo del 55,17% al secondo anno di vita e del 17,65% al settimo anno di vita. L’ipotesi nulla che la prognosi “quoad vitam” non sia influenzata dal sesso viene accettata: infatti nel test a 2 campioni di eguaglianza tra proporzioni $\chi^2 = 0,0392$, d.o.f. = 1, p-value = 0,8431.

Vediamo come hanno inciso gli altri fattori, a prescindere da età e sesso, che non sembrano incidere in maniera statisticamente significativa sulla mortalità.

Nei casi con fattori predisponenti sono morti 68 bambini su 125, con una percentuale del 54,40%, rispetto alla media complessiva di mortalità del 38,41%; particolarmente elevata è stata la mortalità nei casi di melanoma insorto su nevo nevocellulare congenito gigante, con 47 deceduti su 67 per una percentuale pari al 70,15%. L’ipotesi nulla che il nevo congenito gigante sia un fattore prognostico sfavorevole uguale al nevo congenito non gigante viene rifiutata ($\chi^2 = 20,9321$, d.o.f. = 1, p-value = 0). Il nevo congenito gigante, prescindendo dalla percentuale di trasformazione maligna che non può essere stabilita in questa sede, si conferma

come il fattore predisponente più frequente e come il fattore prognostico più sfavorevole per il melanoma infantile (tabella 5). Il suo ruolo come fattore predisponente nel melanoma prepuberale è confermato da tutti (31, 94) e non deve essere dimenticato neanche nella patogenesi del melanoma dell’adulto (54).

Nei 60 casi insorti de novo si sono verificati 16 decessi, con una percentuale di mortalità pari al 26,67%, confermando la minore gravità di questo tipo di melanoma. Confrontando la mortalità nella popolazione con melanoma de novo con quella globale, l’ipotesi nulla di eguaglianza viene accettata ($\chi^2 = 2,4737$, d.o.f.=1, p-value = 0,1158).

In 74 casi (tabella 5) è stato possibile verificare la presenza o meno di ulcerazione sul melanoma: la mortalità nei casi con ulcerazione (12/33 pari al 36,36%) è stata maggiore rispetto ai casi senza ulcerazione (13/41 pari al 31,71%), ma la differenza non è statisticamente significativa, perché l’ipotesi nulla di eguaglianza della prognosi viene accettata ($\chi^2 = 20,0302$, d.o.f. = 1, p-value = 0,8621).

In 234 casi (tabella 5) si è potuto stabilire se era presente un’adenopatia metastatica al momento della diagnosi: la mortalità nei casi con linfadenopatia regionale (97/153, pari al 63,40%) è stata significativamente superiore a

TABELLA 6: livello di Clark in 114 casi.

LIVELLO DI CLARK	N° CASI (%)
I	5 (4,38)
II	11 (9,65)
III	21 (18,42)
IV	55 (48,24)
V	22 (19,29)

quella dei casi senza linfadenopatia (5/81, pari al 6,17%). Il p-value = 0 ($\chi^2 = 68,2266$, d.o.f. = 1) porta a rifiutare nettamente l'ipotesi di eguaglianza prognostica tra presenza o meno di adenopatia: quest'ultima è quindi un fattore prognostico sfavorevole per la sopravvivenza del bambino. Secondo Ceballos et Al. (20) invece non sempre la prognosi del melanoma infantile correla con la presenza di adenopatia.

Abbiamo quindi valutato l'importanza del livello di penetrazione nel derma secondo Clark e dello spessore sulla mortalità (tabella 5). Per quanto riguarda il livello di Clark, questo si è potuto appurare in 110 casi (tabella 6). Anche se i casi con livello I, II e III sono scarsi, non sembra esserci una significativa differenza rispetto al livello IV (tabella 5), mentre la mortalità è nettamente più elevata nei casi con livello V (tabella 5).

Per quanto riguarda la significatività statistica del livello di Clark, non abbiamo potuto considerare il I e II livello per lo scarso numero di casi. Ci siamo chiesti se il III livello di Clark (4 deceduti su 18) abbia una prognosi migliore del IV (13 deceduti su 54): poiché il test del χ^2 non è applicabile, abbiamo utilizzato il test esatto di Fisher, che ha dato un p-value di 1, accettando l'ipotesi nulla di uguale prognosi. Per vedere se la prognosi associata al IV livello è migliore di quella associata al V livello (8 deceduti su 22), abbiamo praticato il test a 2 campioni di eguaglianza tra proporzioni che ($\chi^2 = 0,646$, d.o.f. = 1, p-value = 0,4215) che ha portato ad accettare l'ipotesi nulla di eguaglianza di prognosi tra i 2 livelli. Quindi la differenza di prognosi che sembrava trasparire dai dati clinici non ha significatività statistica.

TABELLA 7: spessore istologico del melanoma in 129 casi (spessore medio: 3,96 mm).

SPESSORE	N° CASI		
	MASCHI	FEMMINE	TOTALE
< 1 MM	9	15	24
> 1 MM	48	57	105

Per quanto riguarda lo spessore istologico del melanoma, questo è stato valutato in 129 casi (tabella 7).

Nei 24 casi con spessore inferiore a 1 mm si sono avuti 2 decessi, con una percentuale pari all'8,33%, mentre nei 105 casi con spessore superiore a 1 mm si sono avuti 21 decessi con una percentuale del 20,00%. Poiché il test del χ^2 non è applicabile, abbiamo utilizzato il test esatto di Fisher: questo ha dato un p-value di 0,2432, che accetta l'ipotesi di uguale prognosi.

In conclusione, pur con i limiti dell'attuale casistica, come la difformità dei dati, soprattutto per quanto riguarda il follow-up, la revisione della letteratura ci ha permesso di confermare la rarità del melanoma infantile -296 casi in circa 1 secolo-, il mancato aumento progressivo caratteristico dell'adulto, confermato anche da altri Autori (10), la diversa distribuzione per sede, con impegno più significativo della testa nel bambino rispetto all'adulto e uguale distribuzione nei due sessi per quanto riguarda tronco e arti inferiori. Infine ha confermato il ruolo del nevo congenito gigante nella patogenesi e nella prognosi del melanoma prepuberale.

Corrispondenza a:
 Prof. Ernesto Bonifazi
 Unità di Dermatologia Pediatrica
 Clinica Dermatologica - Policlinico
 Università degli Studi di Bari
 Piazza G. Cesare, 11 - 70100 Bari

Bibliografia

- 1) Adami H., Bergstrom R., Holmberg L. et Al. - The effect of female sex hormones on cancer survival. *JAMA* 263, 2492-8, 1990.
- 2) Ahmed R. - Congenital malignant melanoma in a newborn. *Indian Pediatr.* 16, 723-5, 1979.
- 3) Allen A.C., Spitz S. - Malignant melanoma: a clinicopathological analysis of the criteria for diagnosis and prognosis. *Cancer.* 6, 1-45, 1953.
- 4) Amagai N., Williams C.M. - Malignant melanoma arising from a small congenital nevus in a black child. *Arch. Dermatol.* 129, 1215-7, 1993.
- 5) Baader W., Kropp R., Tapper D. - Congenital malignant melanoma. *Plast. Reconstr. Surg.* 90, 53-6, 1992.
- 6) Baas P.C., Hockstra H.J., Koops H.S. et Al. - Hyperthermic isolated regional perfusion in the treatment of extremity melanoma in children and adolescents. *Cancer.* 63, 199-203, 1989.
- 7) Bader J.L., Li F.P., Olmstead P.M., Strikman N.A., Green D.M. - Childhood malignant melanoma: incidence and etiology. *Am. J. Pediatr. Hematol. Oncol.* 7, 341-345, 1985.
- 8) Barnhill R.L., Flotte T.J., Fleischli M., Perez-Atayde A. - Cutaneous melanoma and atypical Spitz tumors in childhood. *Cancer.* 70, 1833-45, 1995.
- 9) Bartoli E., Bono A., Zurrada S. et Al. - Childhood cutaneous melanoma. *J. Dermatol.* 21, 289-93, 1994.
- 10) Berg P., Lindelof B. - Differences in malignant melanoma between children and adolescents. *Arch. Dermatol.* 133, 295-297, 1997. *
- 11) Boddie A.W.Jr., Smith J.L.Jr., Mc Bride C.M. - Malignant melanoma in children and young adults: effect of diagnostic criteria on staging and end results. *South. Med. J.* 71, 1074-8, 1978.
- 12) Boddie A.W., Cangir A. - Adjuvant and neoadjuvant chemotherapy with dacarbazine in high risk childhood melanoma. *Cancer.* 60, 1720-3, 1987.
- 13) Bolgert M. et Al. - Congenital double nevo-carcinoma developing on a vastipigmented and verrucous nevus of the back. *Bull. Soc. Franc. Derm. Syph.* 69, 57-61, 1962.
- 14) Bonifazi E., Ferrante M., Berloco A. et Al. - Melanoma a trasmissione transplacentare. *Eur. J. Pediatr. Dermatol.* 11, 137-42, 2001.
- 15) Bonifazi E., Ciampo L., Berloco A. et Al. - Dati epidemiologici sul melanoma in Bari. *Eur. J. Pediatr. Dermatol.* 11, 143-54, 2001.
- 16) Bonifazi E., Mazzotta F., Garofalo L. - Nevo nevocellulare congenito. *Eur. J. Pediatr. Dermatol.* 11, T529-T544, 2001.
- 17) Brandt G. - Melanoma in children. *Ann. Chir. Gynecol. Fenn.* 45, 97-114, 1956.
- 18) California Tumor Registry: Unreported data (*citato in: Reed W.B. et al., n° 90 di questa bibliografia*).
- 19) Campbell W.A., Storlazzi E., Vintzileos A.M. et Al. - Fetal malignant melanoma: ultrasound presentation and review of the literature. *Obstet. Gynecol.* 70, 434-9, 1987.
- 20) Ceballos P.I., Ruiz-Maldonado R., Mihm M.C. - Current concepts: melanoma in children. *N. Engl. J. Med.* 332, 656-62, 1995.
- 21) Cheah J.S., Ting S.K. - Fatal malignant melanoma in a prepubertal Chinese boy. *Singapore Med. J.* 10, 174-7, 1969.
- 22) Chun K., Vazquez M., Sanchez J.L. - Malignant melanoma in children. *Int. J. Dermatol.* 32, 41-3, 1993.
- 23) Clarke, J. M.- Malignant melanoma. Some points in the treatment and prognosis. *Aust. New Zeal. J. Surg.* 22, 8, 1952.
- 24) Coe H. E. - Malignant pigmented mole in an infant. *Northwest Med.* 21, 181-2, 1925.
- 25) Coffey R.J., Berkley W.T. - Prepubertal malignant melanoma. *JAMA.* 147, 846-9, 1951.
- 26) Conti E.M.S., Cercato M.C., Gatta G. et Al. - Childhood melanoma in Europe since 1978: a population-based survival study. *Eur. J. Cancer.* 37, 780-4, 2001.
- 27) Conu A., Nicholescu H., Popescu G.L. - Malignant melanoma developing in intrauterine life. *Romanian Med. Rev.* 2, 41, 1971.
- 28) Cordonnier V., Bier P., Lundy-Mahieu M., Cacheux S. - Deux mélanomes malins, prépubertaire. *Bull. Soc. Franç. Dermatol. Syph.* 73, 677-9, 1966.
- 29) Couperus M.- Case presentation before the Los Angeles Dermatological Society, March 1961.
- 30) Crotty K.A., Mc Carthy S.W., Palmer A.A. et Al. - Malignant melanoma in childhood: a clinico-pathologic study of 13 cases and comparison with Spitz nevi. *World J. Surg.* 16, 179-85, 1992.
- 31) De David M., Orlov S.J., Provost N. et Al. - A study of large congenital melanocytic nevi and associated malignant melanomas: review of cases in the New York University Registry and the world literature. *J. Am. Acad. Dermatol.* 36, 409-16, 1997.
- 32) De la Luz Orozco-Covarrubias M.A., Ruiz-Maldonado R. - Congenital malignant melanoma on a giant congenital melanocytic nevus. *Eur. J. Pediatr. Dermatol.* 8, 87-8, 1998.
- 33) De Raeve L., Danau W., De Backer A., Otten J. - Prepubertal melanoma in a medium-sized congenital naevus. *Eur. J. Pediatr.* 152, 734-6, 1993.
- 34) Derrick J. R., Thompson J.A. - Fatal malignant melanoma in a negro child. *Pediatrics.* 21, 222-5, 1958.
- 35) Dobson L. - Prepubertal malignant melanomas. *Am. J. Surg.* 89, 1128-35, 1955.
- 36) Duteille F., Dupont G., Goujon J.M. - Le mélanome malin de l'enfant. *Presse Med.* 29, 419-20, 2000.
- 37) Fish J., Smith E.B., Canby J.P. - Malignant melanoma in childhood. *Surgery* 59, 309-15, 1966.
- 38) Flemming A.F.S., Ruggins N. - Malignant melanoma in childhood. *Br. J. Plast. Surg.* 38, 432-4, 1985.
- 39) Forbus W.D. - Reaction to injury; pathology for students of disease, Baltimore: The Williams & Wilkins Company, 1952, vol. 2.
- 40) Fuste R., Morales L. M. - Degeneracion maligna de un nevi pigmentano gigante de la espalda. *Rev. Med. Cuba.* 55, 307-14, 1944.
- 41) Garofalo L., Lastilla G., Bonifazi E. - Aspetti istopatologici del nevo melanocitario congenito in 70 casi (Bari, 16-17 novembre 1984). *Pediatr. Dermatol.* (Bari) 3, 156-9, 1984.
- 42) Goldes J., Holmes S., Satz M. et Al. - Melanoma masquerading as Spitz nevus following acute lymphoblastic leukemia. *Pediatr. Dermatol.* 1, 295-8, 1984.
- 43) Goltz R., Orkin M. - Unreported data (*citato in: Reed W.B. et al., n° 90 di questa bibliografia*).
- 44) Greeley P.W., Middleton A.G., Curtin J.W. - Incidence of malignancy in giant pigmented nevi. *Plast. Reconstr. Surg.* 36, 26-37, 1965.
- 45) Hall J.R., Phillips C., White R.R. - Melanoma: a study of 222 cases. *Surg. Gynec. Obst.* 95, 184-190, 1952.

- 46) Handfield-Jones S.E., Smith N.P. - Malignant melanoma in childhood. *Br. J. Dermatol.* 134, 607-616, 1996.
- 47) Hayes F.A., Green A.A. - Malignant melanoma in childhood: clinical course and response to chemotherapy. *J. Clin. Oncol.* 2, 1229-34, 1984.
- 48) Hendrickson M.R., Ross J.C. - Neoplasms arising in congenital giant nevi: Morphologic study of seven cases and a review of the literature. *Am. J. Surg. Pathol.* 5, 109-135, 1981.
- 49) Hendrix R. C. - Juvenile melanoma, benign and malignant fatal melanoblastoma in a 2-year-old boy. *Arch. Path.* 58, 636-44, 1954.
- 50) Hoagland P.W., Hughes C.W. - Melanocarcinoma of childhood. *Arch. Surg.* 81, 957-960, 1960.
- 51) Horgan K., Lawlor D., Corcoran N., et Al. - Prepubertal melanoma. *J. Pediatr. Surg.* 22, 1039-40, 1987.
- 52) Ishii N., Ichiyama S., Saito S., et Al. - Congenital malignant melanoma. *Br. J. Dermatol.* 124, 492-4, 1991.
- 53) Jablokoff, Klein J. - Ein Fall von Naevus Pigmentosus begleitet von melanotischen Sarkomen des Gehirns. *Vtljschr. J Dermat.* 11, 632, 1879.
- 54) Kaplan I.N. - The risk of malignancy in large congenital nevi. *Plast. Reconstr. Surg.* 53, 421-428, 1974.
- 55) Karlsson P., Boeryd B., Sander B. et Al. - Increasing incidence of cutaneous malignant melanoma in children and adolescents 12-19 years of age in Sweden 1973-92. *Acta Derm. Venereol.* 78, 289-92, 1998.
- 56) Kato T., Usuba Y., Takematsu H. et Al. - A rapidly growing pigmented nail streak resulting in diffuse melanosis of the nail: a possible sign of subungual melanoma in situ. *Cancer.* 64, 2191-7, 1989.
- 57) Keall J., Mc Elwain T.J., Wallace A.F. - Malignant melanoma in childhood. *Br. J. Plast. Surg.* 34, 340-1, 1981.
- 58) Kiryu H. - Malignant melanoma in situ arising in the nail unit of a child. *J. Dermatol.* 25, 41-4, 1998.
- 59) Koyama T., Murakami M., Nishihara O. et Al. - Congenital melanoma: a case suggesting rhabdomyogenic differentiation. *Pediatr. Dermatol.* 13, 389-93, 1996.
- 60) Lartigau E., Spatz A., Avril M.F. et Al. - Melanoma arising de novo in childhood: experience of the Gustave-Roussy Institute. *Melanoma Res.* 5, 117-22, 1995.
- 61) Laugier P. - Malignant melanoma in an 11-year-old girl. *Bull. Soc. Franc. Derm. Syph.* 68, 974-5, 1961.
- 62) Lerman R.I., Murray D., O'Hara J.M. et Al. - Malignant melanoma in childhood: a clinicopathologic study and a report of 12 cases. *Cancer* 25, 436-449, 1970.
- 63) Lisboa A.C. - Malignant melanoma in a little girl, associated with giant nevus and Recklinghausen's disease. *Arch. Argent. Derm.* 11, 395-401, 1961.
- 64) Loréan R.M., Delacrétaiz J. - Le pronostic du mélanome malin infantile. *Ann. Derm. Syph.* 94, 465-76, 1967.
- 65) Lyll D. - Malignant melanoma in infancy. *J.A.M.A.* 202, 93, 1967.
- 66) MacDonald E.J. - Malignant melanomas in Connecticut. In: Lobitz WC Jr. (eds): *The Biology of Melanomas*. Special Publication of the New York Academy of Science 4, 71-85, 1948.
- 67) Malec F., Lagertof B. - Malignant melanoma of the skin in children registered in the Swedish cancer registry during 1959-1971. *Scand. J. Plast. Reconstr. Surg.* 11, 125-9, 1977. *
- 68) Masters P.L. - Malignant melanoma in a child. *Med. J. Austr.* 7, 620-3, 1963.
- 69) McGovern V.J. - Malignant moles in childhood. *Med. J. Austr.* 6, 181-6, 1963.
- 70) McWhorter H.E., Woolner L.B. - Pigmented nevi, Juvenile melanomas and malignant melanomas in children. *Cancer* 7, 564-85, 1954.
- 71) Mehregan A.H., Mehregan D.A. - Malignant melanoma in childhood. *Cancer* 71, 4096-4103, 1993.
- 72) Melnik M.K., Urdaneta L.F., Al-Jurf A.S. et Al. - Malignant melanoma in childhood and adolescence. *Am. Surg.* 52, 142-7, 1986.
- 73) Mensi E., Siliquini S. - Melanoma maligno metastatico in un bimbo di 16 mesi con nevo gigante ipertrofico congenito. *Minerva Nipologica* 16, 56-63, 1966.
- 74) Montgomery, 1958 (*citato in Trozak D.J., et al., n° 113 di questa bibliografia*).
- 75) Moss A.L.H., Briggs J.C. - Cutaneous malignant melanoma in the young. *Br. J. Plast. Surg.* 39, 537-41, 1986.
- 76) Myhre E. - Malignant melanomas in children. *Acta Pathol. Microbiol. Scand.* 59, 184-93, 1963.
- 77) Naraysingh V., Busby G. - Congenital malignant melanoma. *J. Pediatr. Surg.* 21, 81-2, 1986.
- 78) Novakovic B., Clark W., Fears T. et Al. - Melanocytic nevi, dysplastic nevi and malignant melanoma in children from melanoma-prone families. *J. Amer. Acad. Dermatol.* 33, 631-6, 1995.
- 79) Nowkirschky, 1935 (*citato in Trozak D.J., et al., n° 113 di questa bibliografia*).
- 80) Oldhoff J, Koudstaal J. - Congenital papillomatous malignant melanoma of the skin. *Cancer* 21, 1193-7, 1968.
- 81) Ozturkcan S., Goze F., Atakan N., Icli F. - Malignant melanoma in a child. *J. Am. Acad. Dermatol.* 31, 1078, 1994.
- 82) Pack, G.T., Scharnagel, T.M., Hillyer R.A. - Multiple primary melanoma. *Cancer* 5, 1110-5, 1952.
- 83) Padilla R.S., McConneil T.S., Gribble J.T. - Malignant melanoma arising in a giant congenital melanocytic nevus: a case report with cytogenetic and histopathologic analyses. *Cancer* 62, 2589-94, 1988.
- 84) Patton H.: Unreported data (*citato in: Reed W.B. et al., n° 90 di questa bibliografia*).
- 85) Penman, H.G., Stringer H.C. - Malignant transformation in giant congenital pigmented nevus. *Arch. Dermatol.* 103, 428, 1971.
- 86) Pontius E.E., Dziabis M. - Malignant melanoma in children. *J. Indian. Med. Assoc.* 54, 478-83, 1961.
- 87) Poore J.B., Mermann A.C., Yu J.S. - Adrenalcortical carcinoma and melanocarcinoma in a 5-year-old negro child. *Cancer* 7, 1235-41, 1954.
- 88) Pratt C.B., Palmer M.K., Thatcher N., Crowther D. - Malignant melanoma in children and adolescent. *Cancer* 47, 392-7, 1981.
- 89) Prose N.S., Laude T.A., Heiman E.R., Coren C. - Congenital malignant melanoma. *Pediatrics* 79, 967-70, 1987.
- 90) Quaba A.A., Wallace A.F. - The incidence of malignant melanoma (0 to 15 years of age) arising in "large" congenital nevocellular nevi. *Plast. Reconstr. Surg.* 78, 174-81, 1986.
- 91) Reed W.B., Becker S.W.Sr., Becker S.W.Jr., Nickel W.R. - Giant pigmented nevi, melanoma and leptomeningeal melanocytosis: a clinical and histopathological study. *Arch. Dermatol.* 91, 100-19, 1965.
- 92) Richardson S.K., Tannous Z.S., Mihm M.C.Jr. - Congenital and infantile melanoma: review of the literature and report

- of an uncommon variant, pigment synthesizing melanoma. *J. Am. Acad. Dermatol.* 47, 77-90, 2002
- 93) Roth M.E., Grant-kels J.M., Kuhn K. et Al. - Melanoma in children. *J. Am. Acad. Dermatol.* 22, 265-74, 1990.
- 94) Ruiz-Maldonado R., Tamayo L., Laterza A., Duran C. - Giant pigmented nevi: clinical, histopathologic and therapeutic considerations. *J. Pediatr.* 120, 906-11, 1992.
- 95) Russo P.E. - Malignant melanoma in infancy: report of 3 cases. *Radiology* 48, 15-9, 1947.
- 96) Saksela E., Rintala A. - Misdiagnosis of prepubertal malignant melanoma. Reclassification of a cancer registry material. *Cancer* 22, 1308-14, 1968.
- 97) Sander B., Karlsson P., Rosdahl I. et Al. - Cutaneous malignant melanoma in Swedish children and teenager 1973-1992: a clinico-pathological study of 130 cases. *Int. J. Cancer* 80, 646-51, 1999.
- 98) Scalzo D.A., Hida C.A., Toth G. et Al. - Childhood melanoma: a clinicopathological study of 22 cases. *Melanoma Res.* 7, 63-8, 1997.
- 99) Schmid-Wendtner M.H., Berking C., Baumert J. et Al. - Cutaneous melanoma in childhood and adolescence: an analysis of 36 patients. *J. Am. Acad. Dermatol.* 46, 874-9, 2002.
- 100) Schneiderman H., Wu A.Y., Campbell W.A. - Congenital melanoma with multiple prenatal metastases. *Cancer* 60, 1371-7, 1987.
- 101) Shultz R.C. - Fatal malignant melanoma in children with giant nevi. *Plast. Reconstruct. Surg.* 27, 551, 1961.
- 102) Siegler R.S., Golding E.M.Jr., Rogers C. - A child with both congenital fiber type disproportion and giant congenital melanocytic nevi with malignant melanoma. *J. S.C. Med. Assoc.* 93, 374-6, 1997.
- 103) Silverberg G.D., Kadin M.D., Dorfman R.F. et Al. - Invasion of the brain by a cellular blue nevus of the scalp. *Cancer* 27, 349-55, 1971.
- 104) Skov-Jensen T., Hastrup J., Lambrethsen E. - Malignant melanoma in children. *Cancer* 19, 620-6, 1966.
- 105) Song K.Y., Song H.G., Chi J.G., Graham J.G. - Congenital malignant melanoma-a case report. *J. Korean Med. Sci.* 5, 91-5, 1990.
- 106) Spatz A., Ruiter D., Hardmeier T. et Al. - Melanoma in childhood : an eortc-mcg multicenter study on the clinicopathological aspects. *Int. J. Cancer* 68, 317-24, 1996.
- 107) Spitz S. - Melanomas in childhood. *Am. J. Pathol.* 24, 591-609, 1948.
- 108) Stidham K.R., Johnson J.L., Seigler H.F. - Survival superiority of females with melanoma: a multivariate analysis of 6383 patients exploring the significance of gender in prognostic outcome. *Arch. Surg.* 129, 316-24, 1994.
- 109) Strojjan P., Lamovec J. - Prepubertal malignant melanoma: report of three cases. *Pediatr. Hematol. Oncol.* 17, 163-9, 2000.
- 110) Stromberg B.V. - Malignant melanoma in children. *J. Pediatr. Surg.* 14, 465-7, 1979.
- 111) Sweet L.K., Connerty H.V. - Congenital melanoma: report of a case in which antenatal metastasis occurred. *Am. J. Dis. Child.* 62, 1029-40, 1941.
- 112) Tate P.S., Ronan S.G., Feutch K.A. et Al. - Melanoma in childhood and adolescence: clinical and pathological features of 48 cases. *J. Pediatr. Surg.* 28, 217-22, 1993.
- 113) Temple W.J., Munov R.H., Alexander F., et Al. - Childhood melanoma. *J. Pediatr. Surg.* 2, 135-7, 1991.
- 114) Trozak D.J., Rowland W.D., Hu F. - Metastatic malignant melanoma in prepubertal children. *Pediatrics* 55, 191-204, 1975.
- 115) Truax K.F., Page H.G. - Prepubertal malignant melanoma. *Ann. Surg.* 137, 255-60, 1953.
- 116) Vennin P., Baranzelli M.C., Demaille M.C., Desmons F. - Les malenomes malins de l'enfant et de l'adolescent: huit observations. *Presse. Med.* 14, 529-32, 1985.
- 117) Webster J.P., Stevenson T.W., Stout A.P. - Surgical treatment of malignant melanomas of the skin. *Surg. Clin. North. Am.* 24, 319-39, 1944.
- 118) Whiteman D., Valere P., McWhirter W., Green A. - Incidence of cutaneous childhood melanoma in Queensland, Australia. *Int. J. Cancer* 63, 765-8, 1995.
- 119) Williams H.F. - Melanoma with fatal metastases in a 5 year old girl. *Cancer* 7, 163-7, 1954.
- 120) Workman M.L., Kaye V.N., Anderson P.M. et Al. - Malignant melanoma with evidence of maturation arising from a giant congenital nevocellular nevus. *Am. J. Plast. Surg.* 28, 381-5, 1992.
- 121) Wu S.J., Lambert D.R. - Melanoma in children and adolescents. *Pediatr. Dermatol.* 14, 87-92, 1997.
- 122) Yagawa K., Nakamura K. - An autopsy case of the widely metastasised juvenile malignant melanoma arising from nevus pigmentosus. *Jap. J. Cancer Res.* 45, 278, 1955.
- 123) Yesudian P., Murugusundram S., Rajasundaram S., Krishnakumar S. - Amelanotic melanoma in a 11/2-year-old child. A case report ("Poster n. 2161 presented at the 20th World Congress of Dermatology - Paris July 1-5, 2002"). *Ann. Dermatol. Venereol.* 129, 1S607-1S842, 2002.
- 124) Zhu N., Warr R., Cai R. et Al. - Cutaneous malignant melanoma in the young. *Br. J. Plast. Surg.* 50, 10-4, 1997.
- 125) Zwaveling A., Westbrsek D.L., Van DeHeul R.A. et Al. - Maligne melanoon bij kinderen. *Ned Tijdschr Geneesk* 110, 754-8, 1966.